

Metanol İntoksikasyonunda Kraniyal Bilgisayarlı Tomografi Bulguları: İki Olgu Sunumu

Cranial Computed Tomography Findings in Methanol Intoxication: Two Case Reports

Tuğçe MENGİ¹, Ural Can EKMEKÇİ², Bilgin CÖMERT³, Ali Necati GÖKMEN²

¹Dokuz Eylül Üniversitesi Tıp Fakültesi,
Nöroloji Anabilim Dalı, İzmir, Türkiye

²Dokuz Eylül Üniversitesi Tıp Fakültesi,
Anesteziyoloji ve Reanimasyon Anabilim
Dalı, İzmir, Türkiye

³Dokuz Eylül Üniversitesi Tıp Fakültesi,
İç Hastalıkları Anabilim Dalı, İzmir,
Türkiye

Cite this article as: Mengi T, Ekmekci UC, Comert B, Gokmen AN. Metanol İntoksikasyonunda Kranial Bilgisayarlı Tomografi Bulguları: İki Olgu Sunumu. Yoğun Bakım Derg 2019; 10 (2):70-74.

**Corresponding Author /
Sorumlu Yazar:** Tuğçe Mengi
E mail: tugceangin@gmail.com

©Copyright 2019 by Turkish Society
of Medical and Surgical Intensive Care
Medicine - Available online at www.
dcyogunbakim.org

©Telif Hakkı 2019 Türk Dahili ve Cerrahi
Bilimler Yoğun Bakım Derneği - Makale
metnine www.dcyogunbakim.org web
sayfasından ulaşılabilir

Received/ Geliş: 22.05.2019
Accepted/ Kabul: 25.05.2019
**Available online/
Çevrimiçi yayın:** 10.06.2019

ÖZ

Akut metanol intoksikasyonunda bilgisayarlı tomografi (BT) metanolün merkezi sinir sisteminde oluşturduğu toksik etkilerini gösterebilir, tanı koymada ve prognozu öngörmeye yardımcı olabilir. Bu makalede iki akut metanol intoksikasyon olgusunu nörogörüntüleme bulguları eşliğinde tartıştık.

Olgu 1: Altmış yedi yaşında erkek hasta, görme kaybı ile başvurdu. Kronik alkolizm öyküsü ve yaklaşık 12 saat önce alkol tüketimi mevcuttu. Glasgow Koma Skoru (GKS) 14 idi. Kranial BT'de bilateral putamende hipodansite saptandı. Nörolojik progresyonu olan hastanın kontrol kraniyal BT'sinde bilateral serebral subkortikal beyaz cevherde diffüz hipodens alanlar olduğu görüldü. İlk BT ile kontrol BT arasındaki süre 4 gün idi. Yoğun bakım ünitesinden taburcu olurken Modifiye Rankin Skoru 5 idi.

Olgu 2: Altmış beş yaşında erkek hasta, bilinç bulanıklığı ile başvurdu. Kronik alkolizm öyküsü ve yaklaşık 16 saat önce alkol tüketimi mevcuttu. GKS 7 idi. Kranial BT'de bilateral frontal lob subkortikal beyaz cevherde hipodansite saptandı. Status epileptikusa giren hastanın kontrol kraniyal BT'sinde bilateral putamende ve serebral subkortikal beyaz cevherde diffüz hipodens alanlar tespit edildi. İlk BT ile kontrol BT arasındaki süre 1 gün idi. İzleminde nörolojik progresyonu olan hastaya beyin ölümü tanısı koyuldu.

Akut metanol intoksikasyonunda hangi hastalarda sonlanımın kötü olacağını öngörülebilmesi yoğun bakım yönetimi açısından önemlidir. Nörogörüntüleme bulgularının ortaya çıkış zamanı, lezyonların anatomik lokalizasyonu, kontrol görüntülemeye lezyonların progresyonu prognozu öngörme açısından yardımcı olabilir.

Anahtar kelimeler: Metanol, Bilgisayarlı tomografi, Putamen, Yoğun bakım

ABSTRACT

Computed tomography (CT) may show toxic effects of methanol on central nervous system in acute methanol intoxication, which may be helpful in diagnosing and predicting prognosis. In this article we discussed two cases of acute methanol intoxication with neuroimaging findings.

Case 1: A 67-year-old male patient presented with loss of vision. There was a history of chronic alcoholism and alcohol consumption approximately 12 hours ago. Glasgow Coma Score (GCS) was 14. Cranial CT revealed hypodensities in putamen bilaterally. Control cranial CT of the patient with neurological progression showed diffuse hypodense areas in bilateral cerebral subcortical white matter. The time between first CT and control CT was 4 days. Modified Rankin Score was 5 while being discharged from intensive care unit.

Case 2: A 65-year-old male patient presented with unconsciousness. There was a history of chronic alcoholism and alcohol consumption approximately 16 hours ago. His GCS was 7. Cranial CT revealed the hypodensities in bilateral frontal lobe subcortical white matter. In the control cranial CT of the patient experiencing status epilepticus, diffuse hypodense areas were detected in bilateral putamen and bilateral cerebral subcortical white matter. The time between first CT and control CT was 1 day. The patient with neurological progression in the follow-up was diagnosed to have brain death.

In acute methanol intoxication, it is important to predict in which patients the outcome will be worse. The time of onset of neuroimaging findings, the anatomic localization of the lesions and the progression of the lesions in the control imaging may be useful in predicting the prognosis.

Key words: Methanol, Computed tomography, Putamen, Intensive care

Giriş

Metanol berrak, renksiz, çok toksik bir sıvıdır (1). Boya sökücü veya cam yıkama sıvısı da dahil olmak üzere ev ürünlerinin bir bileşeni olarak bulunur (2). Kazara veya intihar amaçlı metanolün alımı sonrası intoksikasyon ortaya çıkabilir (3). Genellikle akut nörolojik, görsel ve gastrointestinal semptomlar ile hastaneye başvuru olur (3). Bilgisayarlı tomografi (BT) ve manyetik rezonans görüntüleme metanolün merkezi sinir sistemine ait toksik etkilerini gösterebilir, tanı koymada ve prognozu öngörmede faydalı olabilir (4).

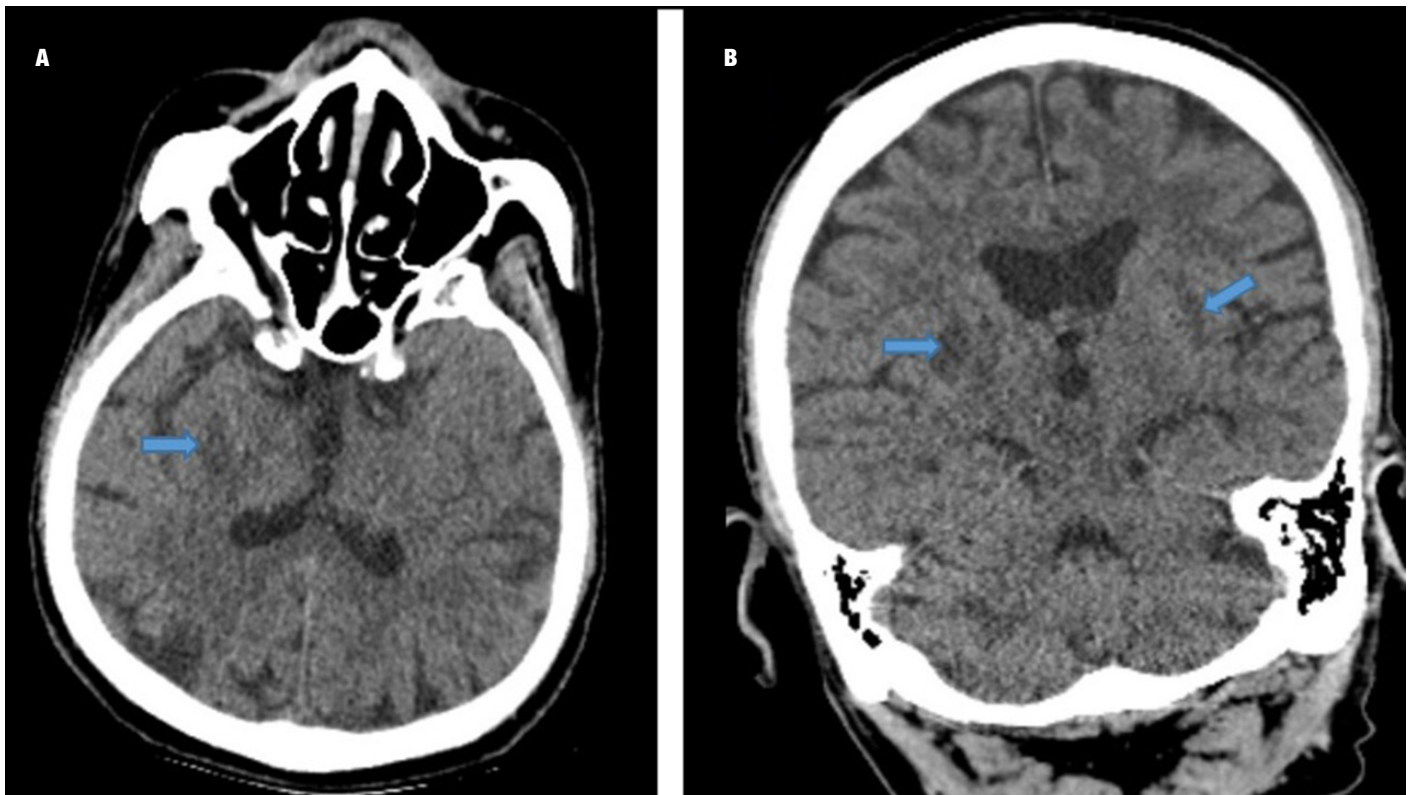
Bu makalede akut metanol intoksikasyonu düşünülen iki olguyu nörogörüntüleme bulguları eşliğinde tartıştık.

Olgu 1

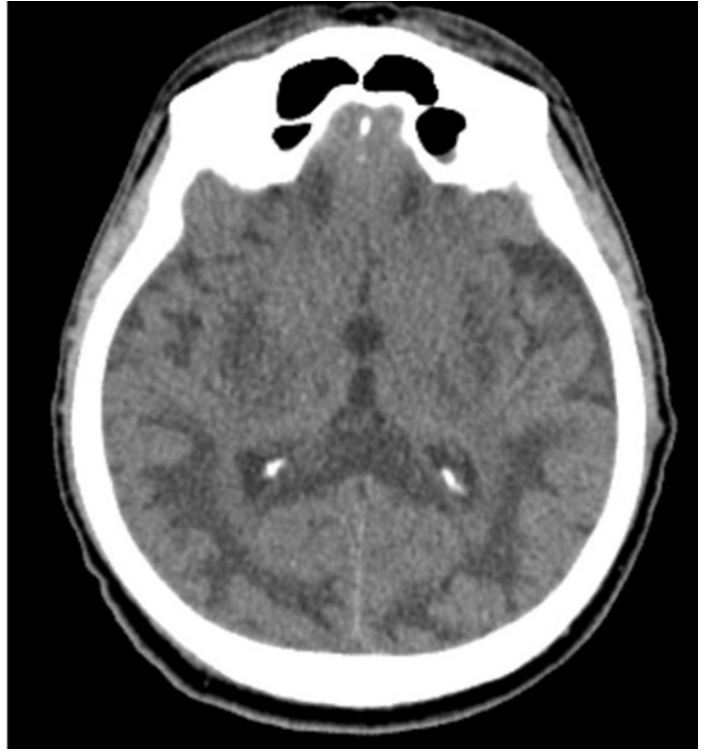
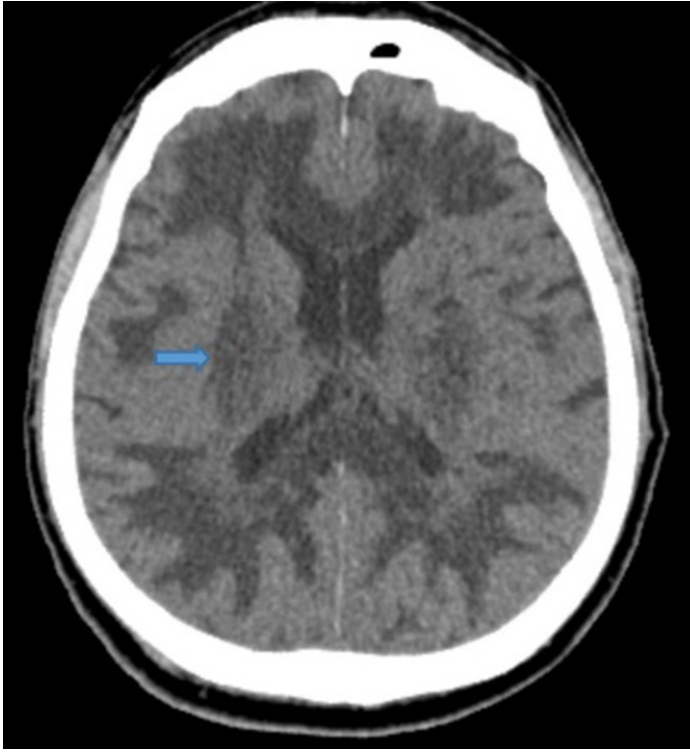
Altmış yedi yaşında erkek hasta, gece alkol alımından sonra sabah başlayan görme kaybı yakınması ile acil servise getirildi. Öyküsünden 40 yıldır her gün alkol alımının olduğu ve 7 yıldır evinde ürettiği alkolü kullandığı, yaklaşık 12 saat önce kendi yaptığı rakıdan 50 cL aldığı öğrenildi. Gelişinde kan basıncı 139/98 mmHg, kalp atım hızı 102 atım/dakika, solunum sayısı 28 soluk/dakika olarak saptandı. Nörolojik muayene dışında diğer sistem muayenelerinde anlamlı patolojik bulgu saptanmadı. Nörolojik muayenede kooperasyon kısıtlı, kişi, yer ve zaman yönelimi bozuk saptandı. Hasta ajite ve kısıtlı koopere olduğu için görme keskinliği ve görme alanı net değerlendirilememekle birlikte sol gözde kısmi ve sağ gözde total görme kaybı tespit edildi. Glasgow Koma Skoru (GKS) 14 idi. Hastanemizde çalışmadığı için kan metanol düzeyi bakılamadı. Kan gazı incelemesinde pH: 6,94, PaCO₂: 26,6 mmHg, PaO₂: 109 mmHg, HCO₃: 7 mmol/L, laktat: 5,1 mmol/L olarak saptandı. Metabolik asidoza yönelik intravenöz

(İV) bikarbonat tedavisi ve hemodiyaliz uygulandı. Takiplerinde GKS'de düşme (GKS=7) olması nedeniyle entübe edildi. Metanol intoksikasyonu ön tanısı ile hasta Anestezi Yoğun Bakım Ünitesi'ne (YBÜ) devir alındı.

Acil serviste İV yükleme dozu etanol (10 mL/kg %10 etanol) uygulanan hastanın idame İV etanol tedavisine (1,5 mL/kg/saat) devam edildi. Laktat düzeyi 3,6 mmol/L ve arteriyel kan basıncı 86/56 mmHg olan hastaya parenteral %0,9 NaCl başlandı. Sıvı tedavisine rağmen ortalama arteriyel kan basıncı ≤ 65 mmHg olması nedeniyle vazopressör (noradrenalin) tedavisi başlandı. GKS E₁M₄V_E idi. İnvazif kan basıncı takiplerine göre vazopressör dozu ayarlandı. YBÜ takiplerinde hastaya bir seans daha hemodiyaliz uygulandı. Kontrol kan gazında asidozu olmayan ve anyon açığı normal sınırlarda saptanan hastanın etil alkol tedavisi kesildi. Alkol alımından yaklaşık 24 saat sonra acil serviste çekilen kraniyal BT'de bilateral putamende hipodansite ve diffüz serebral atrofi mevcuttu (Resim 1). Vital bulguları ve metabolik durumu düzelen hastanın bilincinde düzelme olmaması nedeniyle kraniyal BT tekrarlandı (ilk kraniyal BT ve kontrol kraniyal BT arasındaki süre 4 gün). Bilateral serebral subkortikal beyaz cevherde diffüz hipodens alanlar olduğu ve putaminal alandaki dansite azalmasının belirginleştiği görüldü (Resim 2). Nörogörüntüleme bulguları metanol intoksikasyonu tanısını desteklemekteydi. GKS E₁M₄V_E olan hastanın bilinç durumu nedeniyle hava yolunu koruyamayacağı düşünülerek yatak başı perkütan trakeostomi açıldı. Mekanik ventilatörden ayırma denemeleri hiperkarbi nedeniyle başarısız olan hastanın ev tipi mekanik ventilatör ile taburculuğu planlandı. Yatışının 40. gününde servise ev tipi mekanik ventilatör ile devir edildi. Modifiye Rankin Skoru 5 idi.



Resim 1. Kraniyal BT (A) aksiyel kesitte ve (B) koronal kesitte diffüz serebral atrofi ve putamende hipodansite (ok ile gösterilmiştir).

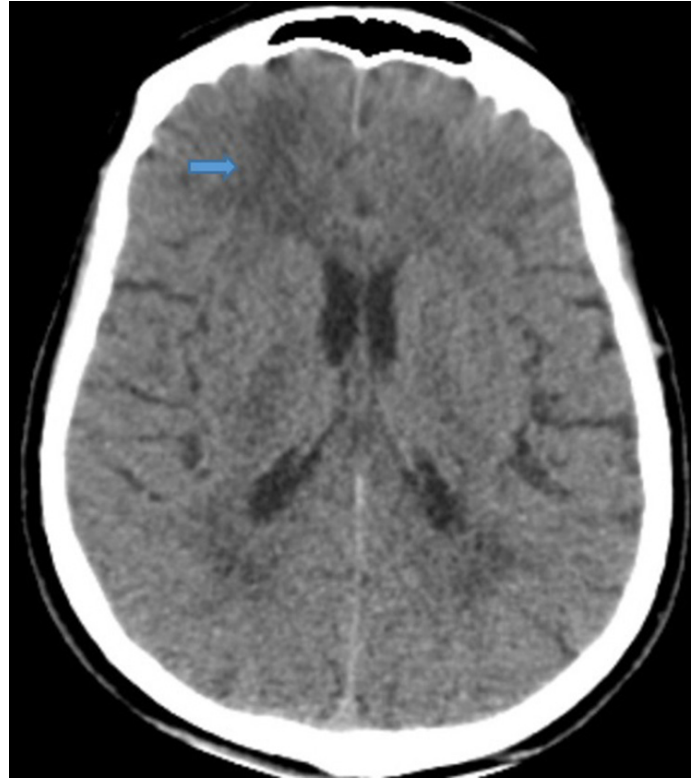


Resim 2. Kraniyal BT aksiyel kesitlerde oksipital ve frontal subkortikal beyaz cevherde diffüz hipodansite. Putaminal alandaki hipodansite ise belirginleşmiştir (*ok ile gösterilmiştir*).

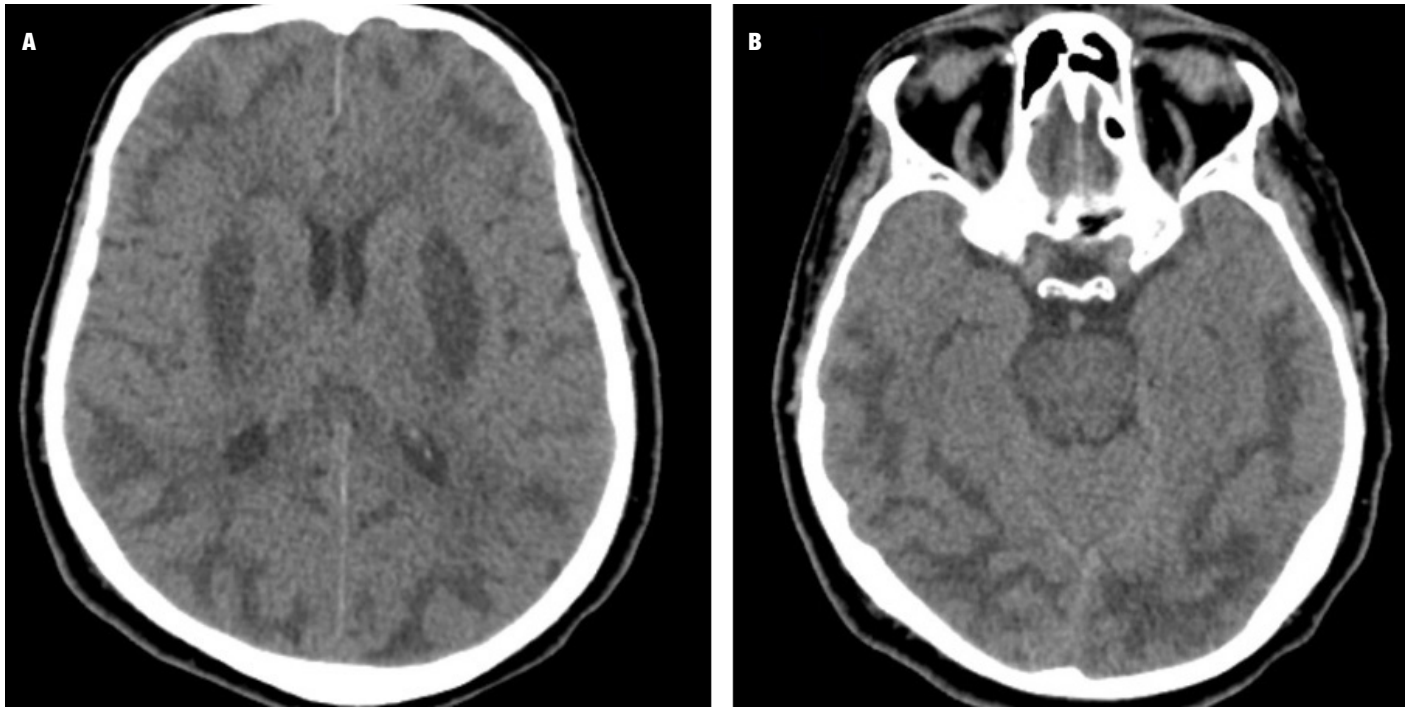
Olgu 2

Altmış beş yaşında erkek hasta, ani başlayan bulantı ve kusma sonrası gelişen bilinç bulanıklığı yakınması ile acil servise getirildi. Kronik alkolizm öyküsü olan hastanın yaklaşık 16 saat önce kaçak alkol kullandığı öğrenildi. Ancak ne kadar alkol kullandığı öğrenilemedi. GKS $E_2M_3V_2$ idi. Komatöz hastanın sistemik muayenesinde anlamlı patolojik bulgu saptanmadı. Arteriyel kan basıncı 126/82 mmHg, kalp atım hızı 82 atım/dakika, solunum sayısı 30 soluk/dakika idi. Kan gazı incelemesinde pH: 6,82, $PaCO_2$: 21,6 mmHg, PaO_2 : 77,6 mmHg, HCO_3^- : 5,3 mmol/L, laktat: 11,5 mmol/L olarak saptandı. Entübe edilen hastanın metabolik asidozuna yönelik İV bikarbonat infüzyonu ve hemodiyaliz uygulandı. Sağ kolda saniyeler süren fokal nöbet gözlemlendi. Alkol alımından yaklaşık 17 saat sonra çekilen kraniyal BT'de bilateral frontal lob subkortikal beyaz cevherde hipodansite saptandı (Resim 3). Metanol intoksikasyonu ön tanısı ile Dahiliye YBÜ'ye devir alındı.

Metanol intoksikasyonu ön tanısı ile acil serviste İV yükleme dozu etanol (10 mL/kg %10 etanol) uygulanan hastanın idame İV etanol tedavisine (1,5 mL/kg/saat) devam edildi. Jeneralize tonik klonik tarzda nöbeti olan hastada status epileptikus düşünülerek İV diazepam 10 mg sonrası valproat 30 mg/kg uygulandı. Nöbet nedeniyle nörogörüntüleme tekrarlandı (ilk kraniyal BT ve kontrol kraniyal BT arasındaki süre 1 gün). Kraniyal BT'de bilateral putamende, bilateral serebral subkortikal beyaz cevherde yaygın hipodens alanlar saptandı, bulguların ilerleyici olduğu düşünüldü (Resim 4). Üçüncü seans hemodiyaliz sonrası kontrol kan gazı incelemelerinde asidozu olmaması ve anyon açığının normal sınırlarda olması nedeniyle etil alkol tedavisi kesildi. Takiplerinde nöbet izlenmedi ancak GKS $E_1M_3V_E$ idi. Mevcut nörolojik tablo nedeniyle hastanın mekanik ventilatöre bağlı kalacağı göz önünde



Resim 3. Kraniyal BT aksiyel kesitlerde bilateral frontal lob subkortikal beyaz cevherde hipodansite (*ok ile gösterilmiştir*).



Resim 4. Kraniyal BT aksiyel kesitlerde bilateral putamende, oksipital ve frontal subkortikal beyaz cevherde yaygın hipodens alanlar.

bulundurularak yatak başı perkütan trakeostomi açıldı. İzleminde GKS'de progresyon ($E_1M_1V_T$) olan hastanın beyin sapı refleksleri alınamadı, apne testi pozitif saptandı. Kraniyal BT'de serebral düzeyde yaygın ödem ve hemorajik değişiklikler izlendi, BT anjiyografi'de intrakraniyal arteriyel ve venöz dolaşım saptanmadı. Yatışının 26. gününde hastaya beyin ölümü tanısı koyuldu. Aile bireylerinin donasyonu kabul etmediği hastada yatışının 26. gününde kardiyak arrest gelişti.

Tartışma

Metanol intoksikasyonunun klinik görünümü, hastadan hastaya değişebilir. Baş ağrısı, baş dönmesi, halsizlik, bulantı ve kusma, görme kaybı sık görülen bulgulardır (1). Birinci olgumuz alkol alımından 12 saat sonra görme kaybı yakınması ile başvurmuş, ikinci olgumuzda ise gastrointestinal semptomlar 16 saat sonra ortaya çıkmıştır. Her iki olguda da bilinç düzeyinde değişiklik 24 saat içerisinde görülmüştür. Metanol alımından sonra latent periyot 12-24 saattir. Latent periyot metil alkolün formaldehit ve formik asite dönüştüğü periyoda karşılık gelir (1). Metanol metabolizmasında ilk basamak alkol dehidrogenaz ile formaldehite oksidasyondur. İkinci basamakta formaldehit, aldehit dehidrogenaz ile formik aside okside olur (5). Metanolün kendisi başlangıç semptomlarına neden olurken; kalıcı nörolojik sekillere metanol metabolitleri, çoğunlukla formik asit neden olur (3).

Metanol intoksikasyonu tanısı öykü ve nörooftalmolojik bulgulara dayanır (4). Kaçak alkol alımı öyküsü olmayan olgularda gaz kromatografi metoduna göre toksik kan metanol düzeyi (> 20 mg/dL) tanı koydurur (4). Artmış anyon gap ve osmolar gapin eşlik ettiği şiddetli metabolik asidoz tanısı destekler (4,6). Ancak hem klinik özelliklerin spesifik olmaması hem de bulguların latent periyot sonrası ortaya çıkışı tanıda gecikmeye neden olmaktadır

(7). Ayrıca tanı koyulmasındaki gecikmenin diğer bir nedeni ise Türkiye'de birçok hastanede metanol düzeyi analiz imkanının olmamasıdır.

Nörogörüntüleme bulguları tanı koymada yardımcıdır. BT ve manyetik rezonans görüntüleme ile metanolün merkezi sinir sistemindeki toksik etkileri ortaya koyulabilir (8). Metanol intoksikasyonunda nörogörüntüleme bulguları olarak serebral ve intraventriküler hemoraji, serebellar nekroz, diffüz serebral ödem, bilateral subkortikal beyaz cevher nekrozu veya ödemi, optik sinir nekrozu tanımlanmıştır (1). En karakteristik nörogörüntüleme bulgusu bilateral putaminal nekrozdur ve putaminal nekroza kanama eşlik edebilir (4). Hepatolentiküler dejenerasyon, karbon monoksit zehirlenmesi, hipoksik iskemik hasar ve Leigh hastalığında da bazal ganglion tutulumu görülebilmesi nedeniyle ayırıcı tanı içerisinde yer almaktadır (3).

Akut metanol intoksikasyonu tedavisinde alkol dehidrogenaz enzimi afinitesi metanolden daha fazla olan fomepizol ve etanol uygulanabilir. Böylece metanolün toksik metabolitlerine dönüşmesi önlenir (9). Diğer terapötik prosedürler; gastrik lavajı, asidozun sodyum bikarbonat ile düzeltilmesini, folik asidi ve hemodiyalizi içermektedir (1). Metanol intoksikasyonunda, erken tanı ile tedaviye hemen başlanırsa mortalite riskinde azalma sağlanabilir. Ancak hastalarda uygun tedaviye rağmen nörolojik sekiller kalabilmektedir (3). Olgularımıza erken tanı koyulup, etanol ve hemodiyaliz ile etkin tedavi uygulanmış olmasına rağmen, hastaların kliniğinde gerileme izlenmiştir. Birinci olguda nörolojik disabilite, ikinci olguda ise beyin ölümü gelişmiştir.

Prognoz; tüketilen metanolün miktarı, metabolik asidoz derecesi ve kanda biriken formik asit miktarı, başvuru sırasında koma veya nöbet varlığı ile ilişkilidir (3,10). İkinci olgumuzun takiplerinde beyin ölümü tanısı koyulmuştur. Bu olguda başvuru sırasında

nöbet gözlenmiş, takiplerinde status epileptikus tablosuna girmiştir. Ayrıca ikinci olguda metabolik asidoz birinci olguya göre daha şiddetli idi.

Nörogörüntüleme bulgularının da prognozu öngörmede faydalı olabileceği düşünülmektedir (8). Hem subkortikal beyaz cevherdeki hem de putamendeki hasarın ciddi metanol toksisitesinin göstergesi olduğu iddia edilmiştir (11). Taheri ve ark. (4) yaptıkları çalışmada 42 metanol intoksikasyonu olgusu değerlendirilmiş, ölen hastalarda putaminal hemoraji ve insuler subkortikal nekroz oranı daha yüksek bulunmuştur. Sefidbakht ve ark. (8) yaptıkları çalışmada ise metanol intoksikasyonu olan 9 hastadan en ciddi radyolojik anormallikleri olan iki hasta metanol intoksikasyonu nedeniyle eksitus olmuştur. Birinci olgumuzun ilk kraniyal BT'sinde putaminal tutulum mevcuttu, ikinci olguda ise frontal subkortikal tutulum mevcuttu. Kontrol kraniyal BT'deki bulgular ise her iki olguda da benzerdi, bilateral putamende ve

serebral subkortikal beyaz cevherde yaygın hipodansite mevcuttu. İlk kraniyal BT ve kontrol kraniyal BT arasındaki süre ilk olguda 4 gün, ikinci olguda ise 1 gün idi. Nörogörüntüleme bulgularının ikinci olguda daha hızlı progrese olması ve bu olgunun takiplerinde beyin ölümü görülmesi; nörogörüntüleme bulgularının progresyon hızının prognoz ile ilişkili olabileceğini düşündürdü. Akut metanol intoksikasyonunda ilk 24 saatte kraniyal BT genellikle normaldir (4). Ancak ilk 24 saatte akut patolojik bulguların saptandığı olgularda prognoz daha şiddetli olabilir (12). Olgularımızda ilk 24 saatte görüntülemeye patolojik bulgular ortaya çıkmış, prognozları kötü seyretmiştir.

Akut metanol intoksikasyonunda hangi hastalarda sonlanımın kötü olacağını öngörülebilmesi yoğun bakım yönetimi açısından önemlidir. Nörogörüntüleme bulgularının ortaya çıkış zamanı, lezyonların anatomik lokalizasyonu, kontrol görüntülemeye lezyonların progresyonu prognozu öngörme açısından faydalı olabileceğini düşünüyoruz.

YAZAR KATKILARI:

Fikir: TM; Tasarım: ANG; Denetleme: BC; Veri Toplanması ve/veya İşlemesi: UCE; Analiz ve/veya Yorum: BC; Literatür Taraması: UCE; Yazıyı Yazan: TM; Eleştirel İnceleme: ANG.

AUTHOR CONTRIBUTIONS:

Concept: TM; Design: ANG; Supervision: BC; Data Collection and/or Processing: UCE; Analysis and/or Interpretation: BC; Literature Search: UCE; Writing Manuscript: TM; Critical Review: ANG.

Hasta Onamı: Yazılı hasta onamı bu çalışmaya katılan hasta veya hastaların yakınlarından alınmıştır.

Hakem Değerlendirmesi: Dış bağımsız.

Çıkar Çatışması: Yazarlar çıkar çatışması bildirmemişlerdir.

Finansal Destek: Yazarlar bu çalışma için finansal destek almadıklarını beyan etmişlerdir.

Informed Consent: Written informed consent was obtained from relatives of patients or patients who participated in this study.

Peer-review: Externally peer-reviewed.

Conflict of Interest: Authors have no conflicts of interest to declare.

Financial Disclosure: The authors declared that this study has received no financial support.

Kaynaklar

- Blanco M, Casado R, Vázquez F, et al. CT and MR imaging findings in methanol intoxication. *AJNR Am J Neuroradiol.* 2006;27:452-4.
- Permpalung N, Cheungpasitporn W, Chongnarungsin D, et al. Bilateral putaminal hemorrhages: serious complication of methanol intoxication. *N Am J Med Sci.* 2013;5:623-4. [CrossRef]
- Jain N, Himanshu D, Verma SP, et al. Methanol poisoning: characteristic MRI findings. *Ann Saudi Med.* 2013;33:68-9. [CrossRef]
- Taheri MS, Moghaddam HH, Moharamzad Y, et al. The value of brain CT findings in acute methanol toxicity. *Eur J Radiol.* 2010;73:211-4. [CrossRef]
- Barbera N, Indorato F, Spitaleri A, et al. A singular case of survival after acute methanol poisoning: toxicological and neuroimaging findings. *Am J Forensic Med Pathol.* 2014;35:253-5. [CrossRef]
- Lin SH, Tseng GF, Liang CC, et al. Methanol intoxication with bilateral putaminal and occipital necrosis. *Tzu Chi Med J.* 2010;22:160-3. [CrossRef]
- Kraut JA. Approach to the Treatment of Methanol Intoxication. *Am J Kidney Dis.* 2016;68:161-7. [CrossRef]
- Sefidbakht S, Rasekhi AR, Kamali K, et al. Methanol poisoning: acute MR and CT findings in nine patients. *Neuroradiology.* 2007;49:427-35. [CrossRef]
- Rietjens SJ, de Lange DW, Meulenbelt J. Ethylene glycol or methanol intoxication: which antidote should be used, fomepizole or ethanol? *Neth J Med.* 2014;72:73-9.
- Liu JJ, Daya MR, Carrasquillo O, et al. Prognostic factors in patients with methanol poisoning. *J Toxicol Clin Toxicol.* 1998;36:175-81.
- Kuteifan K, Oesterlé H, Tajahmady T, et al. Necrosis and haemorrhage of the putamen in methanol poisoning shown on MRI. *Neuroradiology.* 1998;40:158-60. [CrossRef]
- Comoglu S, Ozen B, Ozbakir S. Methanol intoxication with bilateral basal ganglia infarct. *Australas Radiol.* 2001;45:357-8. [CrossRef]